Кафедра анестезіології, дитячої анестезіології та інтенсивної терапії

НЕІНВАЗИВНА ОЦІНКА ЦЕРЕБРАЛЬНОГО ГОМЕОСТАЗУ. ФОКУС НА ОКСИГЕНАЦІЇ

Георгіянц М.А., д.мед.н., професор
Корсунов В.А., д.мед.н., професор

Київ - 2019

Метаболізм мозку

- У стані спокою мозок людини споживає до 20 % отриманого організмом кисню. Головний споживач енергії у мозку — це фермент АТФ-аза, яка підтримує електричну активність нейронів.
- ***Метаболізм у мозку зазвичай оцінюють за споживанням кисню мозком, або $CMRO_2$ (CMR — cerebral metabolic rate), яка у дорослих складає у середньому 3-3,5 мл/100 г/хв (50 мл/хв). $CMRO_2$ максимальна у корі великих півкуль та прямо пропорційна їх біоелектричній активності.***
- Потреба мозку у кисні, порівняно з іншими органами надзвичайно висока, а запасів кисню у ньому немає. Якщо кров не надходить до мозку протягом 10 с, тиск кисню падає нижче 30 мм рт. ст. та людина втрачає свідомість. У разі, якщо мозковий кровообіг не відновлюється протягом 3-8 хв, запаси АТФ вичерпуються та виникає незворотнє ураження нейронів. Найбільш чутливі до гіпоксії нейрони гіппокампу та мозочку.

ЯКІ ПОКАЗНИКИ ВНУТРІШНЬОЧЕРЕПНОГО ГОМЕОСТАЗУ ПОТРЕБУЮТЬ ОЦІНКИ?

- ВНУТРІШНЬОЧЕРЕПНИЙ ТИСК
- ЦЕРЕБРАЛЬНИЙ ПЕРФУЗІЙНИЙ ТИСК
- СТАН АУТОРЕГУЛЯЦІЇ МОЗКОВОГО КРОВООБІГУ
- ІНДЕКС МОЗКОВОГО КРОВООБІГУ
- ЦЕРЕБРАЛЬНА ОКСИГЕНАЦІЯ

Journal of Neurology, Neurosurgery, and Psychiatry 1994;57:717–723

Jugular venous desaturation and outcome after head injury

S P Gopinath, C S Robertson, C F Contant, C Hayes, Z Feldman, R K Narayan, R G Grossman

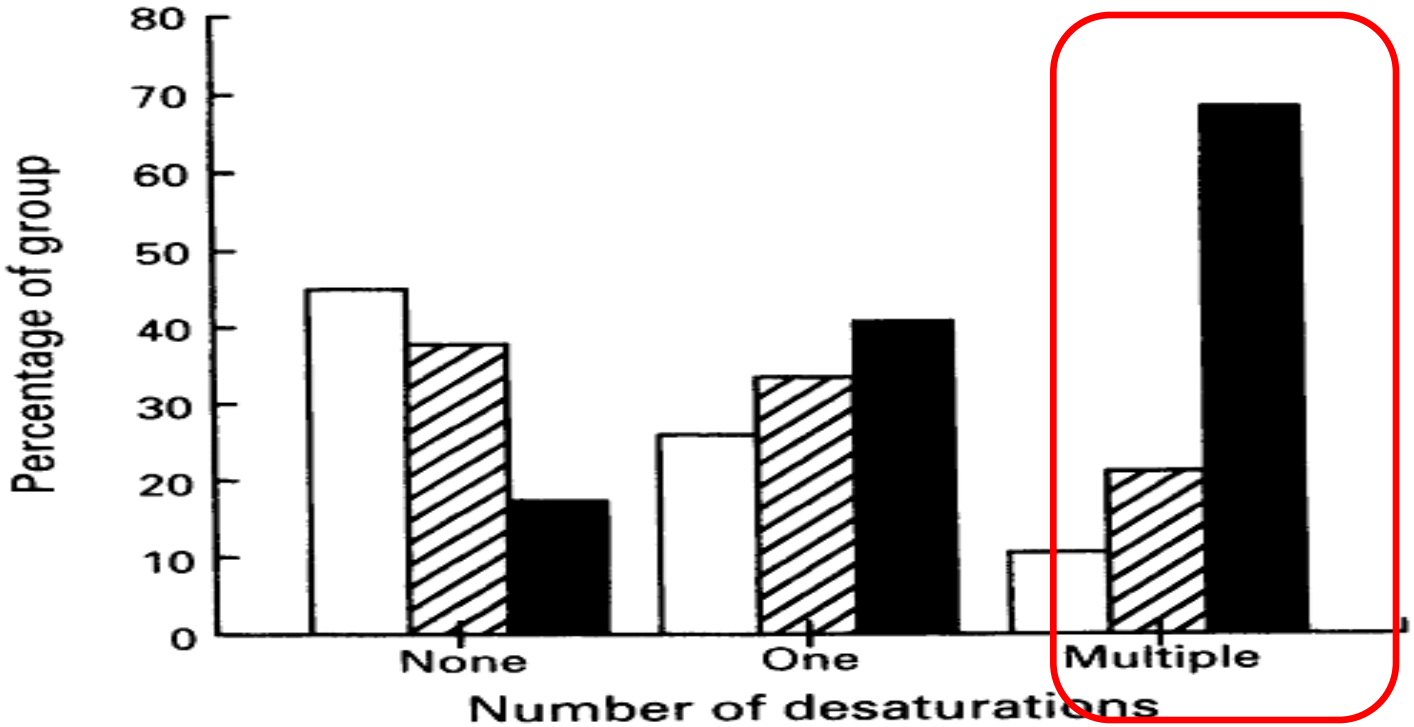

Figure 4 Occurrence of jugular venous desaturation was strongly associated with a high mortality rate and a poor outcome; 3 month Glasgow outcome scale: ☐ good recovery/ moderate disability; ▨ severe disability/vegetative; ■ dead.

Можливості оцінки церебральної оксигенації

- **Непрямі:**
  - **Моніторинг ВЧТ, ЦПТ,**
  - **артеріо-венозна (v. jugularis) різниця за глюкозою та лактатом**
- **Прямі:**
  - **югулярна оксиметрія,**
  - **полярографічний електрод Кларка для безпосереднього визначення тканниного напруження кисню,**
  - **лазерна допплерівська флоуметрія,**
  - **тканинний мікродіаліз**
  - **близько-інфрачервона спектрометрія (церебральна оксиметрія)**

Церебральна оксиметрія

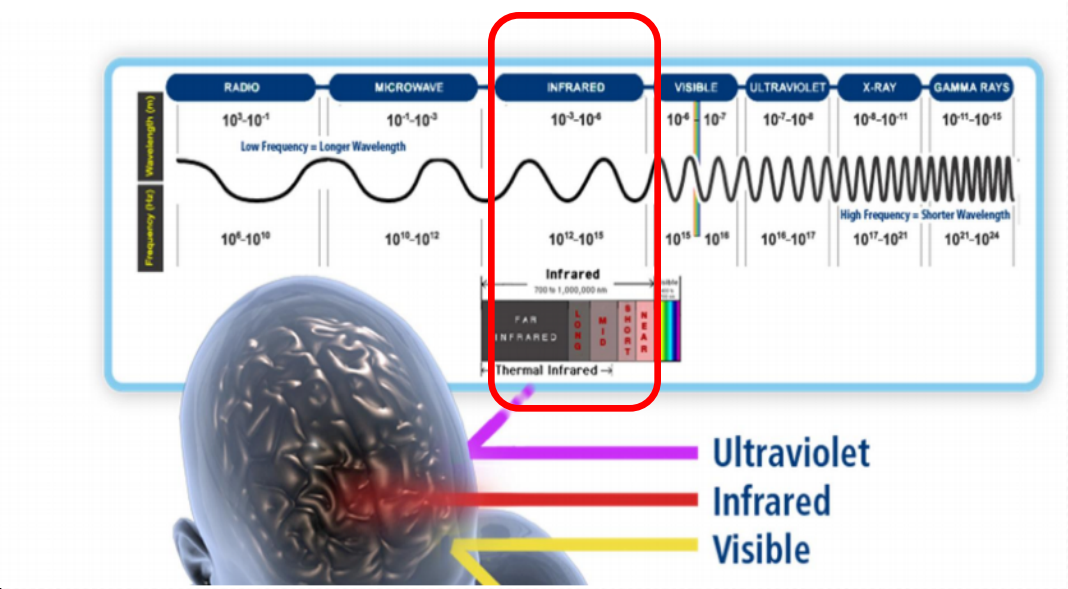

- **Метод ґрунтується на ефекті проникнення світла длиною хвилі 680-1000 нм крізь тканини тіла людини та поглинання природніми хромофорами: HbO_2, HHb, цитохромоксидазою, меланіном, білірубіном та ін. Інфрачервоні проміні надходять з джерела через оптоволоконний кабель (оптод) до нашкірних датчиків, які розташовані симетрично відносно до середньої лінії та складаються з емітера та трансмітера, які знаходяться на відстані 3,5–6 см один від одного. Світло з трансмітера проникає крізь м'які тканини голови, кістки черепу до паренхіми головного мозку та, віддзеркалюється і розсіюється з попаданням на емітер. Концентрація хромофорів: HbO_2, HHb та цитохромоксидази є перемінною величиною та напряму залежить від рівня сатурації та метаболізму. Концентрація інших субстанцій, які поглинають світло (меланіну, білірубіну та ін. водорозчинних фракцій) дуже мала, що дає можливість не враховувати їх при обрахуванні. Для розрахунку концентрації хромофорів використовують формулу Буге – Біра – Ламбера (Bouguer – Beer – Lambert).**

Церебральна оксиметрія

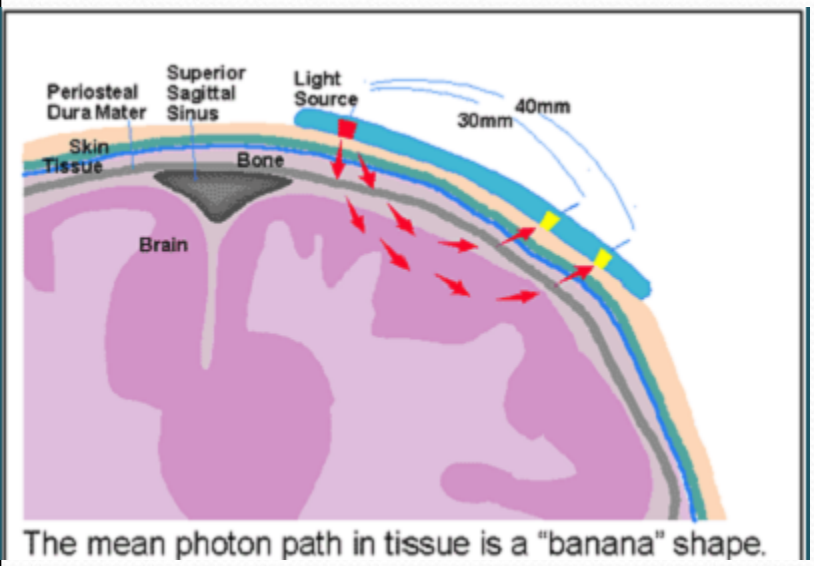

The mean photon path in tissue is a "banana" shape.

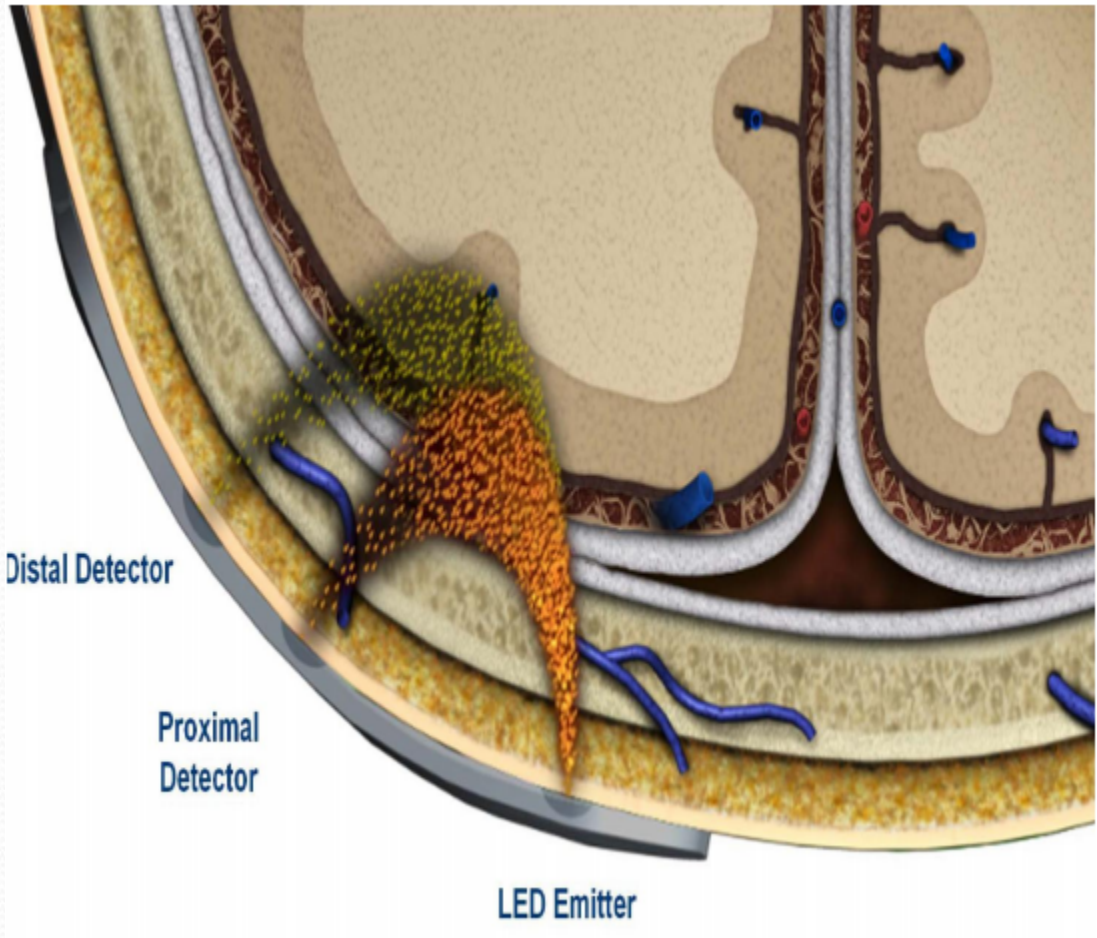

Світловий промінь близькоінфрачервоного діапазону легко проходить крізь скальп, кістки черепа та мозкову речовину

Церебральна оксиметрія

- Нормальні показники церебральної оксигенації – насичення гемоглобіну венозної крові киснем (rSO_2) становлять 60-80%.
- Підвищення показників rSO_2 відбиває:
- Понад 80% - зниження споживання кисню та зменшення метаболізму головного мозку (анестезія, гіпотермія, седація), розкішна перфузія;
- Понад 90% - глибоке пригнічення метаболізму, відсутність споживання кисню через загибель мозку.

Церебральна оксиметрія

- Раптове різке зниження rSO_2 понад на 20% - ознака гіпоперфузії та церебральної ішемії або збільшення інтенсивності метаболізму.
- Зниження rSO_2 понад 25% протягом 15-30 хв. - ознака підвищення тканинної екстракції кисню з крові, яка надходить до мозку та гіпоксії мозкової речовини;
- Зниження rSO_2 понад 25% протягом понад 30 хв, або зниження rSO_2 нижче 40% - ознаки ішемії мозку;
- Зниження абсолютних значень rSO_2 нижче 40% свідчить про глибокі неврологічні розлади або наявність епілептичної активності.

Measurement of Optic Nerve Sheath Diameter for the Assessment of Risk of Raised Intracranial Pressure

Thomas Geeraerts,[1,2] David K Menon[2] and Dan Benhamou[1]

1. AP-HP, University of Paris – South, Department of Anaesthesia and Critical Care, University Hospital Bicêtre;
2. Department of Anaesthesia, Addenbrooke's Hospital and University of Cambridge

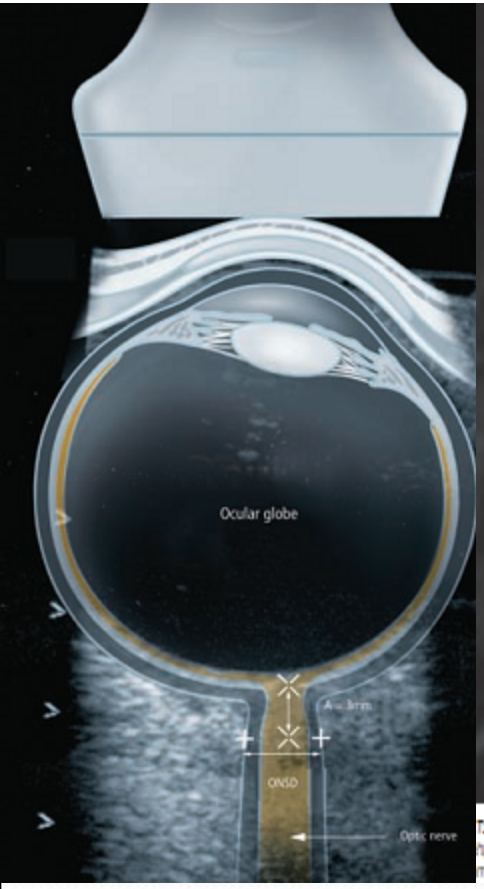

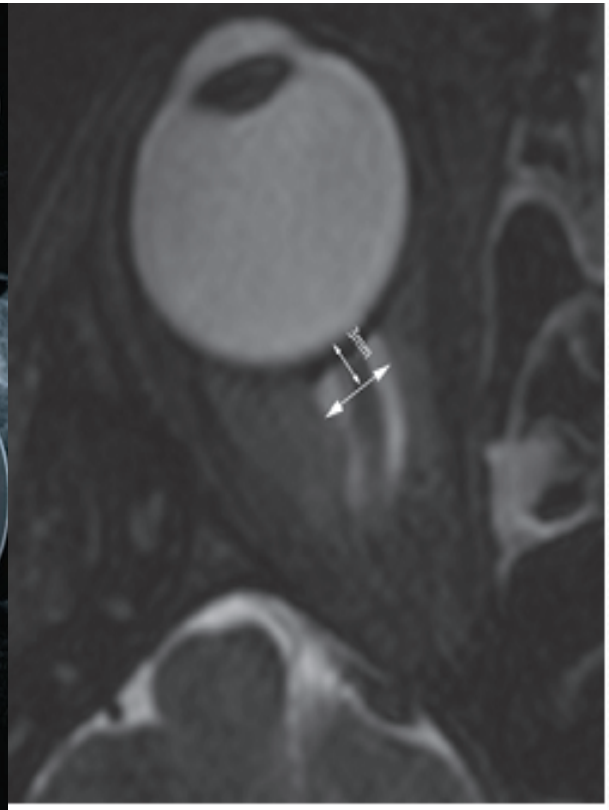

T2-weighted sequence. On T2-weighted imaging, the optic nerve sheath appears as high-signal. As described for ocular sonography, the optic nerve sheath diameter can be measured 3mm behind the ocular globe.

Діаметр зорового нерва

< 4,0 мм у дітей до 1 року та

< 4,5 мм у дітей понад 1 рік дає можливість виключити внутрішньочерепну гіпертензію, діаметр **понад 5,6 мм з точністю 93% дає можливість діагностувати ВЧГ понад 20 мм рт.ст.**

Newman W.D. et al. Br J Opthalmol. 2002. 86(10), 1109-1113

REVIEW Open Access

Point-of-care transcranial Doppler by intensivists

Vincent Issac Lau[1,2*] and Robert Thomas Arntfield[1,2]

Lau and Arntfield *Crit Ultrasound J* (2017) 9:21

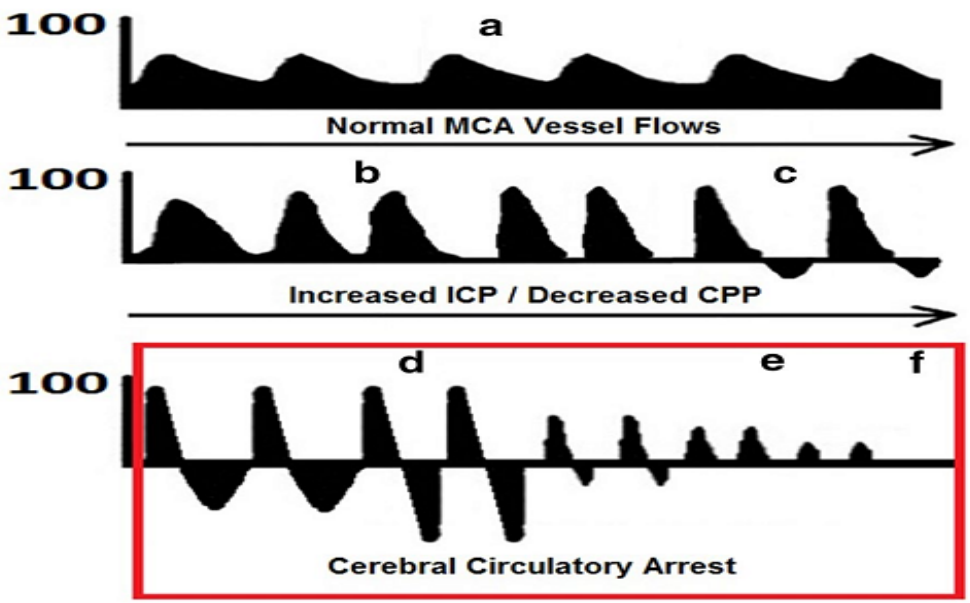

Fig. 6 Progression of intra-cranial circulatory arrest via transcranial Doppler of middle cerebral artery flows. **a** Normal systolic upstroke with normal step-down of diastolic flow. **b** Increased peak systolic flow with decreasing diastolic flow and eventual blunting of diastolic flow. **c** Diastolic flow reversal. **d** Biphasic or oscillating flow—where diastolic flow reversal approaches equal size to systolic flow. **e** Isolated sharp systolic peak flows of < 200 ms and small systolic amplitude of < 50 cm/s. **f** Zero flow—where there was previously documented TCD flow. The red box denotes states (**d**, **e**, **f**) in which cerebral circulatory arrest can be diagnosed

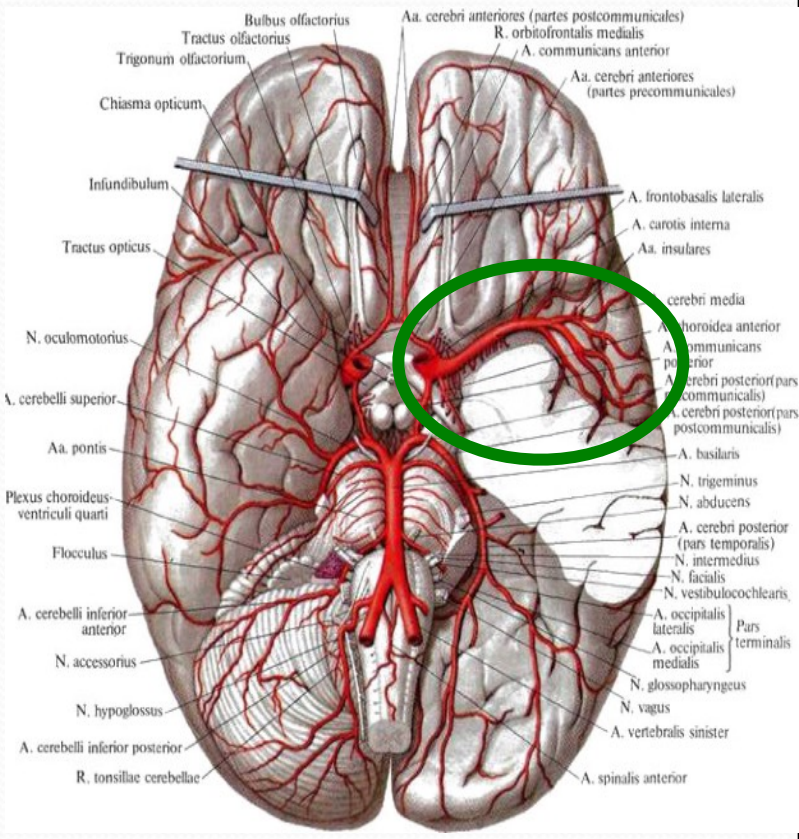

Received: 26 May 2017 | Revised: 12 June 2017 | Accepted: 10 August 2017
DOI: 10.1002/jnr.24148

REVIEW

WILEY

Transcranial Doppler: a stethoscope for the brain-neurocritical care use

Chiara Robba[1,2] | Danilo Cardim[3] | Mypinder Sekhon[4] | Karol Budohoski[3] | Marek Czosnyka[3]

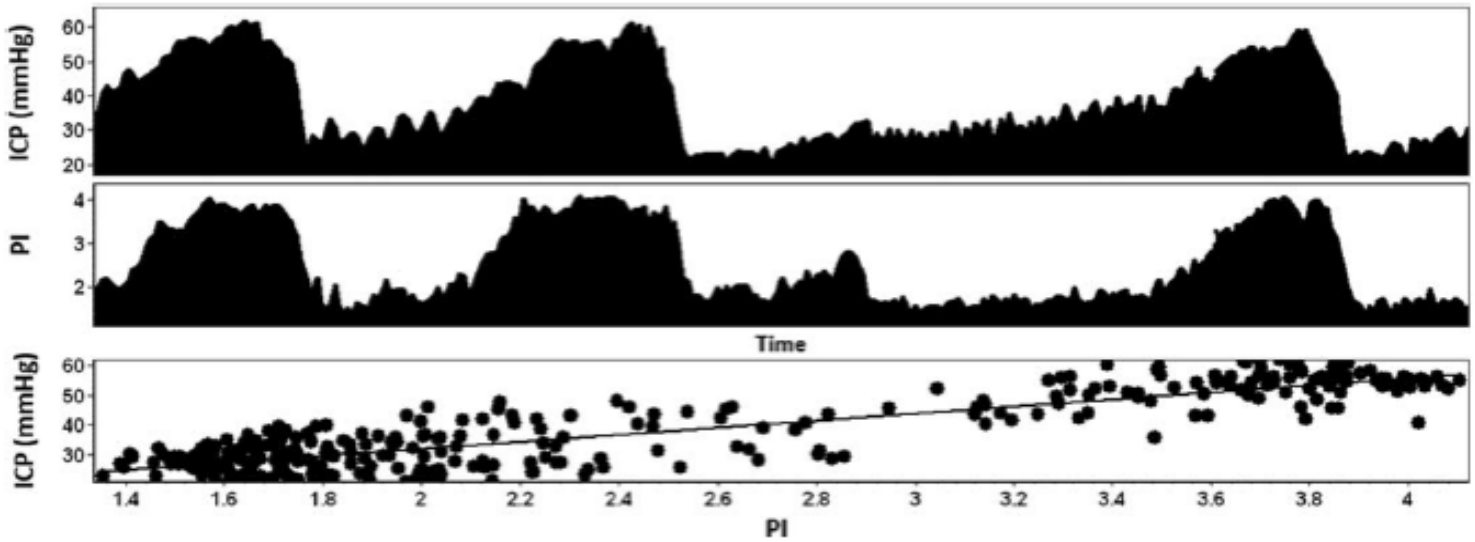

FIGURE 3 Plot showing the positive relationship between pulsatility index (PI) and intracranial pressure (ICP) in traumatic brain injury. Source: brain physics laboratory database

Transcranial Doppler Sonography in Pediatric Neurocritical Care

A Review of Clinical Applications and Case Illustrations in the Pediatric Intensive Care Unit

Kerri L. LaRovere, MD, Nicole F. O'Brien, MD

J Ultrasound Med 2015; 34:2121–2132 | 0278-4297 |



Kerri LaRovere, MD
Assistant, Department of Neurology
Harvard Medical School

Noninvasive Assessment of ICP

in children with severe TBI. On the other hand, Melo et al[31] evaluated 117 severely head-injured children with ICP monitors. With cutoff values for an end-diastolic flow velocity of less than 25 cm/s and a PI of greater than 1.31, transcranial Doppler sonography had 94% sensitivity for predicting ICP of greater than 20 mm Hg and a negative predictive value of 95% for normal ICP on admission.

Doppler sonography may have a role in children with severe TBI who have not yet had a monitor placed, in resource-poor settings where ICP monitoring is not available, in clinical situations in which elevated ICP is of concern but placing a monitor is contraindicated (eg, hepatic encephalopathy with severe coagulopathy), and in children with mild to moderate TBI who are not being monitored but e at risk of deterioration. Point source data provided

- **Діастолічна (мінімальна) швидкість кровоплину у СМА менше 25 см/с та PI понад 1,31 встановлені під час допплерівської сонографії мали 94% чутливість для ВЧТ понад 20 мм рт.ст. та 95% негативне прогнозування щодо нормального ВЧТ**
- **Допплерівська сонографія може мати роль у дітей, яким не може бути встановлений інвазивний монітор через обмеженість ресурсів або протипоказання для його встановлення**

REVIEW ARTICLE

Transcranial Doppler Sonography in Pediatric Neurocritical Care

A Review of Clinical Applications and Case Illustrations in the Pediatric Intensive Care Unit

©2015 by the American Institute of Ultrasound in Medicine | J Ultrasound Med 2015; 34:2121–2132 | 0278-4297 | www.aium.org



In clinical practice, ICP is commonly taken to represent the effective downstream pressure in the cerebral circulation. This is based on the implication that collapsible cerebral veins with Starling resistor properties primarily determine effective downstream pressure. Thus, as is suggested for the lung, the resistance to flow may be determined by the pressure external to the vessel (ICP), rather than the downstream intravascular pressure (central venous pressure). The cerebral circulation would stop if the mean arterial pressure equals effective downstream pressure. The effective downstream pressure has also been termed critical closing pressure (implying that small vessels will close at this pressure) or zero-flow pressure (ZFP); this can be estimated by using the relationship eCPP=mean arterial pressure (BPm)−effective downstream pressure (or ZFP).

Since Aaslid's study,[4] a number of methods have been described to estimate CPP and ZFP

$$eCPP=FVm\times(BPm-BPd)/(FVm-FVd),^{10}$$
$$ZFP=BPs-[FVs\times(BPs-BPd)/(FVs-FVd)],^{26}$$
$$ZFP=[(BPd\times FVs)-(BPs\times FVd)]/(FVs-FVd),^{84}$$
$$ZFP=BPm-[(BPm\times FVd/FVm)+14].^{107}$$

- Транскраніальна допплерографія кровоплину у СМА дає можливість визначити пульсаційний індекс Gosling-King (PI), який має тісну кореляцію з ВЧТ (r=0,938, p<0,0001).
- На підставі розрахунків можна отримати eCPP (неінвазивний ЦПТ) eCPP=(VmeanCMA/[VmeanCMA-VminCMA])*(САТ-АТд)

(Edouard. et al, 2005).

- Кореляція між інвазивним CPP та eCPP становить (r=0,851, p<0,001).
- Тиск нульового потоку ТНП – ZFP,
- Внутрішньочерепний тиск – ВЧТ,
- Індекс церебрального кровоплину - CFI

Hindawi Publishing Corporation
International Journal of Vascular Medicine
Volume 2013, Article ID 629378, 13 pages
http://dx.doi.org/10.1155/2013/629378

Review Article

Transcranial Doppler Ultrasound: A Review of the Physical Principles and Major Applications in Critical Care

Jawad Naqvi,[1] Kok Hooi Yap,[2] Gulraiz Ahmad,[3] and Jonathan Ghosh[1]

[1] *University Hospital South Manchester, Southmoor Road, Wythenshawe, Manchester M23 9LT, UK*
[2] *Manchester Royal Infirmary, Oxford Road, Manchester M13 9WL, UK*
[3] *Royal Oldham Hospital, Rochdale Road, Manchester OL1 2JH, UK*

Gosling's pulsatility index (PI) provides information on downstream cerebral vascular resistance and is equal to (PSV-EDV)/MFV [27]. PI is normally 0.5 to 1.19 [27]. Proximal stenosis or occlusion may lower the PI below 0.5 due to downstream arteriolar vasodilation whilst distal occlusion or constriction may increase the PI above 1.19 [26]. A PI less than 0.5 may also indicate an arteriovenous malformation as vessel resistance in proximal vessels is reduced due to continuous distal venous flow [28]. PI positively correlates with ICP; a PI change of 2.4% is reflected by a 1 mmHg change in ICP [29].

The Pourcelot resistivity index (RI) is equal to (PSV-EDV)/PSV with values >0.8 indicating increased downstream resistance. Derangements of RI reflect similar disease patterns as observed with an abnormal PI [18].

Зміни PI на 2,4% віддзеркалюють зміни ВЧТ на 1 мм рт.ст.

Randomized Controlled Trial Comparing Cerebral Perfusion Pressure–Targeted Therapy Versus Intracranial Pressure–Targeted Therapy for Raised Intracranial Pressure due to Acute CNS Infections in Children*

Ramesh Kumar, MD, DM; Sunit Singhi, MD; Pratibha Singhi, MD; Muralidharan Jayashree, MD; Arun Bansal, MD; Anuj Bhatti, MD, DM

Measurements and Main Results: A 90-day mortality in intracranial pressure group (38.2%) was significantly higher than cerebral perfusion pressure group (18.2%; relative risk = 2.1; 95% CI, 1.09–4.04; $p = 0.020$). The cerebral perfusion pressure group in comparison with intracranial pressure group had significantly higher median (interquartile range) modified Glasgow Coma Scale score at 72 hours (10 [8–11] vs 7 [4–9], $p < 0.001$), shorter length of PICU stay (13 d [10.8–15.2 d] vs 18 d [14.5–21.5 d], $p = 0.002$) and mechanical ventilation (7.5 d [5.4–9.6 d] vs 11.5 d [9.5–13.5 d], $p = 0.003$), lower prevalence of hearing deficit (8.9% vs 37.1%; relative risk = 0.69; 95% CI, 0.53–0.90; $p = 0.005$), and neurodisability at discharge from PICU (53.3% vs 82.9%; relative risk = 0.37; 95% CI, 0.17–0.81; $p = 0.005$) and 90 days after discharge (37.8% vs 70.6%; relative risk = 0.47; 95% CI, 0.27–0.83; $p = 0.004$).

Conclusion: Cerebral perfusion pressure–targeted therapy, which relied on more frequent use of vasopressors and lesser use of hyperventilation and osmotherapy, was superior to intracranial pressure–targeted therapy for management of raised intracranial pressure in children with acute CNS infection in reducing mortal- [illegible] morbidity. (*Crit Care Med* 2014; 42:1775–1787)

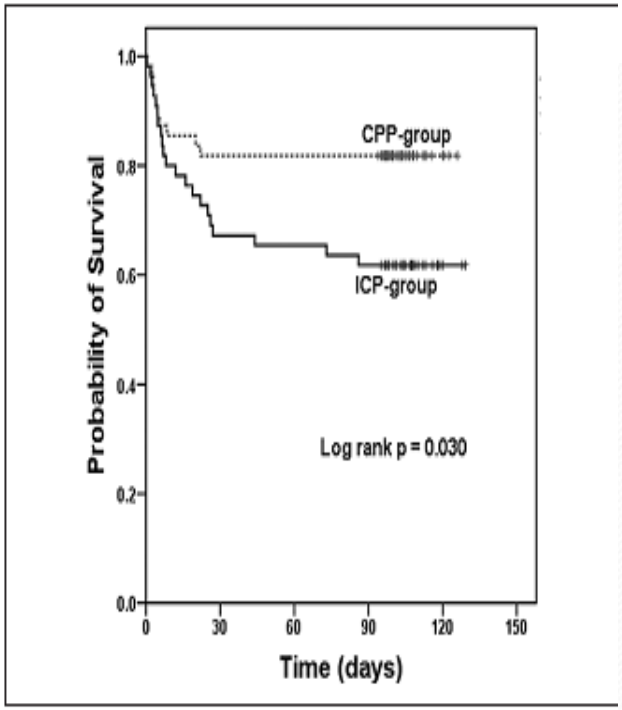

Figure 2. Kaplan-Meier curve showing probability of survival upto day 90 after discharge from PICU in the two study groups (adjusted hazard ratio, 2.25; 95% CI, 1.06–4.79; $p = 0.035$). CPP = cerebral perfusion pressure, ICP = intracranial pressure.

Клінічне спостереження

- **Дитина Дар'я Ц., 13 років надійшла до ВІТ КНП ХОР ОДІКЛ 03.01.2019 зі скаргами на підвищення температури тіла до 39,0°С, млявість, інтенсивний головний біль, світлобоязнь, блювання, рідкі випорожнення. Стан тяжкий. Притомна, млява, гіподинамічна. Ригідність м'язів потилиці. Рівень свідомості за шкалою ком Глазго – 15 балів. ЧД – 20/хв, SpO_2 98% при FiO_2 – 0,21, АТ – 104/67 мм рт. ст., ЧСС – 137 уд/хв.**
- **Hb - 117 г/л, Ht - 0,33, лейкоцитоз - 26,0*10^9/л, глюкоза - 7,0 ммоль/л, загальний білок - 64 г/л, сечовина - 15,8 ммоль/л, креатинін - 290 мкмоль/л, лактат - 5,3 ммоль/л, K^+- 4,79 ммоль/л, Na^+ -133,5 ммоль/л, iCa^{++} - 1,12 ммоль/л, Cl^- - 101 ммоль/л, СРБ - 384 мг/мл, АСЛ-О - 1600 Од/л.**
- **У клінічному аналізі сечі – піурія, протеїнурія. ШКФ - 29 мл/хв/1,73 $м^2$ (Schwartz).**
- **Дослідження спинномозкової рідини від 03.01.2019: цитоз – 1750±10^6/л (95% н), білок – 1,0 г/л, глюкоза – 3,2 ммоль/л, хлориди – 131 ммоль/л, реакція Панді – позитивна.**

Клінічне спостереження

- УЗД внутрішніх органів від 03.01.2019 – паренхіматозна реакція печінки. Холангіт. Реакція стінок мисочок нирок.
- Гемодинаміка: УО - 50 мл, ФВ - 73%, МОС - 6,1 л/хв
- Ехосоноскопія: Vmax СМА праворуч - 106 см/с, ліворуч - 109 см/с, PI праворуч - 1,13, ліворуч - 1,10.
- Діагностовано сепсис (імовірно стрептококової етіології), гнійний менінгіт, нефрит, ентероколіт, холангіт, гостре пошкодження нирок.
- Розпочато ІТ: цефтриаксон, левофлоксацин, ізотонічні сольові кристалоїди, реосорбілакт, фуросемід, гепарин, пентоксифілін.

Клінічне спостереження

- Попри терапію 4.01.2019 відмічається збільшення PI у СМА до 1,6 (ВЧТ понад 20 мм рт.ст.).
- 05.01.2019 у дівчинки стався напад клоніко-тонічних судом з непритомністю (6 балів за ШКГ), порушенням дихання, ознаками стрімко зростаючої внутрішньочерепної гіпертензії (плями Труссо, легка анізокорія D<S). Хвора була заінтубована, розпочата ШВЛ.
- При УЗД: товщина зорового нерву праворуч - 5,8 мм, ліворуч – 5,9 мм, PI у СМА - 1,6.
- Розпочато моніторинг церебральної сатурації – rSO_2 (51-64% симетрично), ΔSpO_2 (35-45%) та EEG (монітор Massimo Root+SedLine®).

Клінічне спостереження

Клінічне спостереження

- Проведено заміну АБТ на меропенем, ванкоміцин та бензилпеніцилін, розпочато інфузію 5% розчину NaCl, титрування тіопенталу натрію до уповільнення ЕЕГ. Попри терапію періодично повторюються клоніко-тонічні судоми, тимчасова анізокорія, артеріальна гіпертензія 160/110 мм рт.ст. На ЕКГ часті епізоди шлуночкової та суправентрикулярної бігемінії, субендокардіальна ішемія більш виражена в задньо-септально-апекально-боковій області лівого шлуночка.
- Зберігається уремія, лихоманка, лактат 4,7 ммоль/л, КФК-МВ та тропонін у межах норми.

16
58
60

Клінічне спостереження

- 9.01.2019 хвора на ШВЛ, VT 8 мл/кг (400 мл), f 16/хв, Vm 6,4 л/хв, $EtCO_2$ 40 мм рт.ст. SpO_2 98%. Спостерігається розвиток двобічного мідріазу без реакції на світло, поява плям Трусо. Оцінка за шкалою ком Глазго – 3 бали.
- Товщина зорових нервів: 6,2 мм праворуч та 6,1 мм ліворуч.
- Ехокардіоскопія: ЧСС 109 уд/хв, КДР 38 мм, УО 32 мл, ФВ 51%, ХОС 3,5 л/хв, АТ 120/88 мм рт.ст., САТ 98 мм рт.ст.

Клінічне спостереження

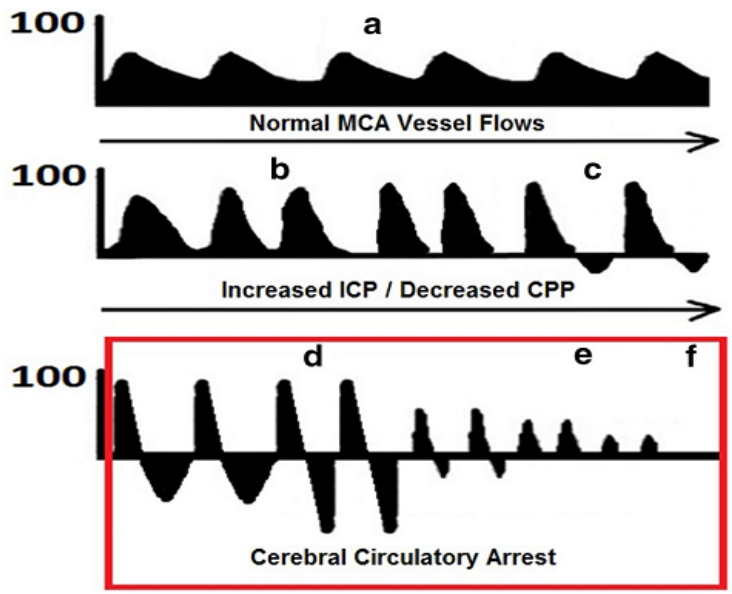

Fig. 6 Progression of intra-cranial circulatory arrest via transcranial Doppler of middle cerebral artery flows. **a** Normal systolic upstroke with normal step-down of diastolic flow. **b** Increased peak systolic flow with decreasing diastolic flow and eventual blunting of diastolic flow. **c** Diastolic flow reversal. **d** Biphasic or oscillating flow—where diastolic flow reversal approaches equal size to systolic flow. **e** Isolated sharp systolic peak flows of < 200 ms and small systolic amplitude of < 50 cm/s. **f** Zero flow—where there was previously documented TCD flow. The red box denotes states (**d**, **e**, **f**) in which cerebral circulatory arrest can be diagnosed

- Підчас допплерографії кровоплину по СМА виявлене стрімке зниження систолічної швидкості до 31 см/с, діастолічної – до 13 см/с, хвиля ретроградного кровотоку.
- eCPP 24 мм рт.ст., eICP 42 мм рт.ст. (Edouard et al, 2005).
- Розпочато моніторинг церебральної сатурації – rSO_2 (51-64% симетрично), ΔSpO_2 (35-45%) та EEG (монітор Massimo Root+SedLine®).

Клінічне спостереження

- Епізод розцінено як критичне зниження церебральної перфузії та розвиток глобальної його ішемії внаслідок стрімкого зростання інтракраніального тиску.
- Негайно розпочато інфузію норадреналіну дозою 2,5 мкг/кг/хв до збільшення САТ у межах 110-120 мм рт.ст., проведено гіпервентиляцію, внутрішньовенно струмінно введено 150 мл маннітолу та 150 мл 5% розчину NaCl.
- Повільно, протягом 1 години спостерігалося збільшення rSO_2 до 55-60%, зменшення ΔSpO_2 (35-40%). З'являється млява реакція зіниць на світло. На ЕЕГ повільні Δ -хвилі.

Під час гіпопрефузії мозку

Після проведення інтенсивної корекції церебрального гомеостазу

Клінічне спостереження

- У подальшому спостерігалася повільна позитивна динаміка – зменшення глибини коми, припинення судом, покращення показників функції нирок.
- rSO_2 стабільно на рівні 60-70%.
- Товщина зорових нервів:
- 12.01.2019 – 5,3 мм праворуч, 5,5 мм ліворуч.
- 14.01.2019 – 5,3 мм праворуч, 5,2 мм ліворуч.
- 15.01.2019 – 4,5 мм праворуч, 4,5 мм ліворуч.
- Дослідження СМР від 24.01.2018 - цитоз – $12,0*10^6$/л (10 н, 2 л), білок – 0,66 г/л, глюкоза – 2,7 ммоль/л, хлориди – 116 ммоль/л, реакція Панді – слабо позитивна

Клінічне спостереження

- ЯМРТ головного мозку від 18.01.2019 – на рівні передньо-конвекситальних відділів лівої лобної долі субдуральна емпієма товщиною 6 мм, а також вогнище ураження у вигляді набряку коркових відділів лівої лобної долі – вогнищевий енцефаліт. Злегка піддавлений передній ріг лівого шлуночка.
- 21.01.19 рівень свідомості 13-14 балів за ШКГ, респіраторна підтримка припинена, дівчинка екстубована
- ЯМРТ від 23.01.2019 – позитивна динаміка
- У березні дівчинка пішла до школи, де навчається

PAPER

Brain tissue oxygen guided treatment supplementing ICP/CPP therapy after traumatic brain injury

J Meixensberger, M Jaeger, A Väth, J Dings, E Kunze, K Roosen

See end of article for authors' affiliations

J Neurol Neurosurg Psychiatry 2003;**74**:760–764

Table 3 Neuromonitoring variables of the two treatment groups for the whole monitoring period

Variable	Group 1: ICP/CPP guided (n=40)	Group 2: $P_{ti}O_2$ guided (n=53)	p Value
ICP (mm Hg)	18.7 (11.9)	15.5 (7.9)	0.21*
CPP (mm Hg)	69.0 (15.1)	65.6 (14.2)	0.65*
$P_{ti}O_2$ (mm Hg)	23.9 (7.5)	28.1 (10.3)	0.03*
ICP >20	39%	30%	0.10†
CPP <70	55%	54%	0.81†
$P_{ti}O_2$ <10	8.5%	3.4%	0.08†

Values are mean (SD) (first three rows) or relative frequency of critical phases lasting 30 minutes for ICP > 20 mm Hg, CPP < 70 mm Hg, and $P_{ti}O_2$ < 1.33 kPa (10 mm Hg) over the whole monitoring period.
*Mann-Whitney U test.
†2 × 2 table χ^2 test (median test).
ICP, intracranial pressure; CPP, cerebral perfusion pressure; $P_{ti}O_2$, partial pressure of brain tissue oxygen.

Table 4 Outcome after six months for the two treatment groups

Variable	Group 1: ICP/CPP guided (n=39)	Group 2: $P_{ti}O_2$ guided (n=52)	p Value*
Poor outcome (GOS=1–3)	18 (46%)	18 (35%)	0.27
Good outcome (GOS=4–5)	21 (54%)	34 (65%)	

*2 × 2 table χ^2 test.
ICP, intracranial pressure; CPP, cerebral perfusion pressure; GOS, Glasgow outcome scale; $P_{ti}O_2$, partial pressure of brain tissue oxygen.

Обговорення:

- Мультимодальний неінвазивний нейромоніторинг має включати:
  - Моніторинг внутрішньочерепного тиску,
  - Моніторинг церебрального перфузійного тиску,
  - Моніторинг оксигенації,
  - Нейрофізіологічний моніторинг
- Застосування комплексного мультимодального моніторингу в умовах нейроінтенсивної терапії дозволяє краще діагностувати патологічні розлади та цілеспрямовано корегувати зміни інтракраніального гомеостазу
- Інтенсивна терапія критичної інтракраніальної гіпертензії при нейроінфекціях має грунтуватися на доктрині Рознера – контроля церебрального перфузійного тиску, що дозволяє усувати навіть епізоди критичної десатурації та церебральної ішемії з забезпеченням сприятливого неврологічного виходу.

ДЯКУЮ ЗА УВАГУ